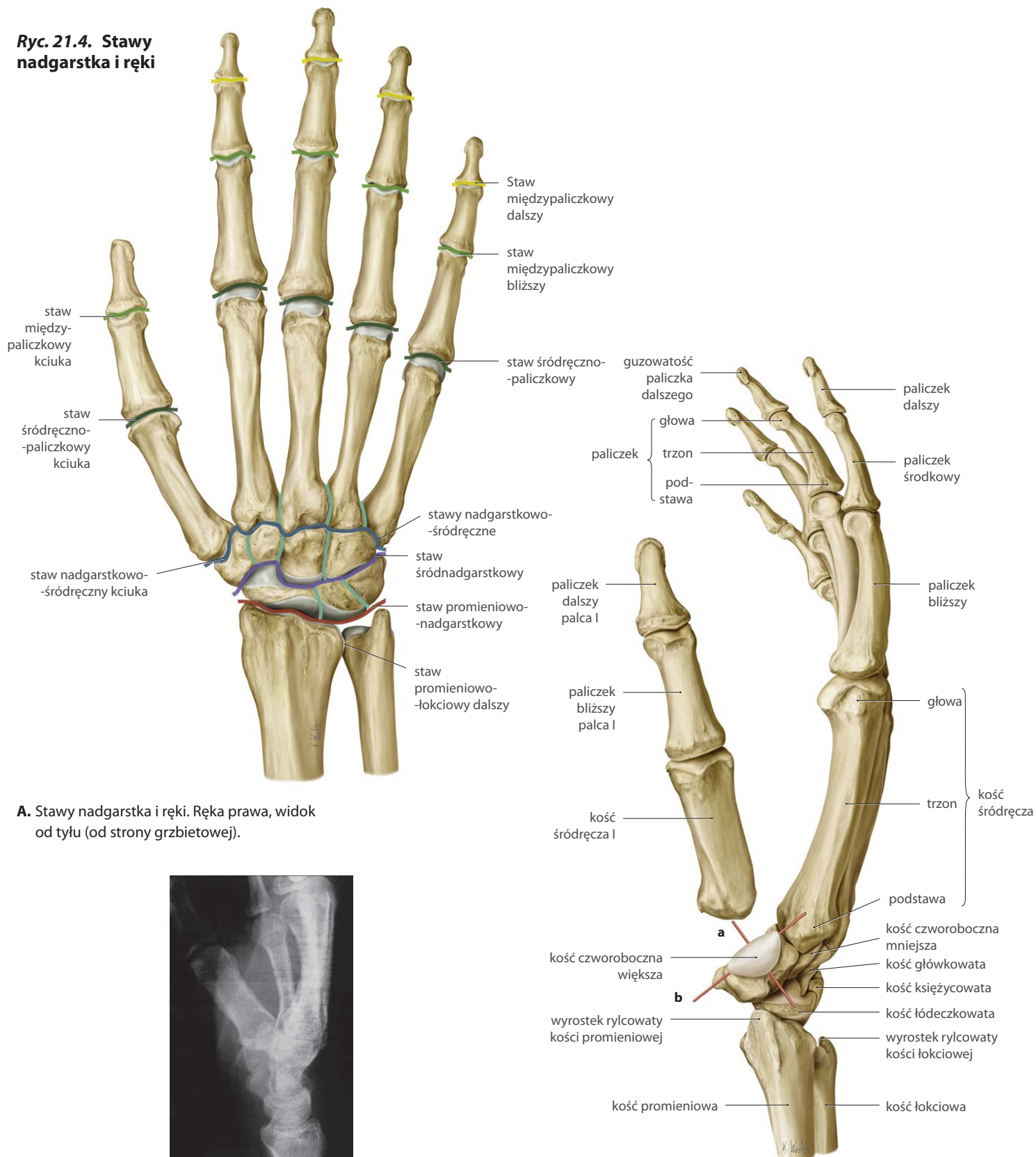


Stawy nadgarstka i ręki

Ryc. 21.4. Stawy nadgarstka i ręki



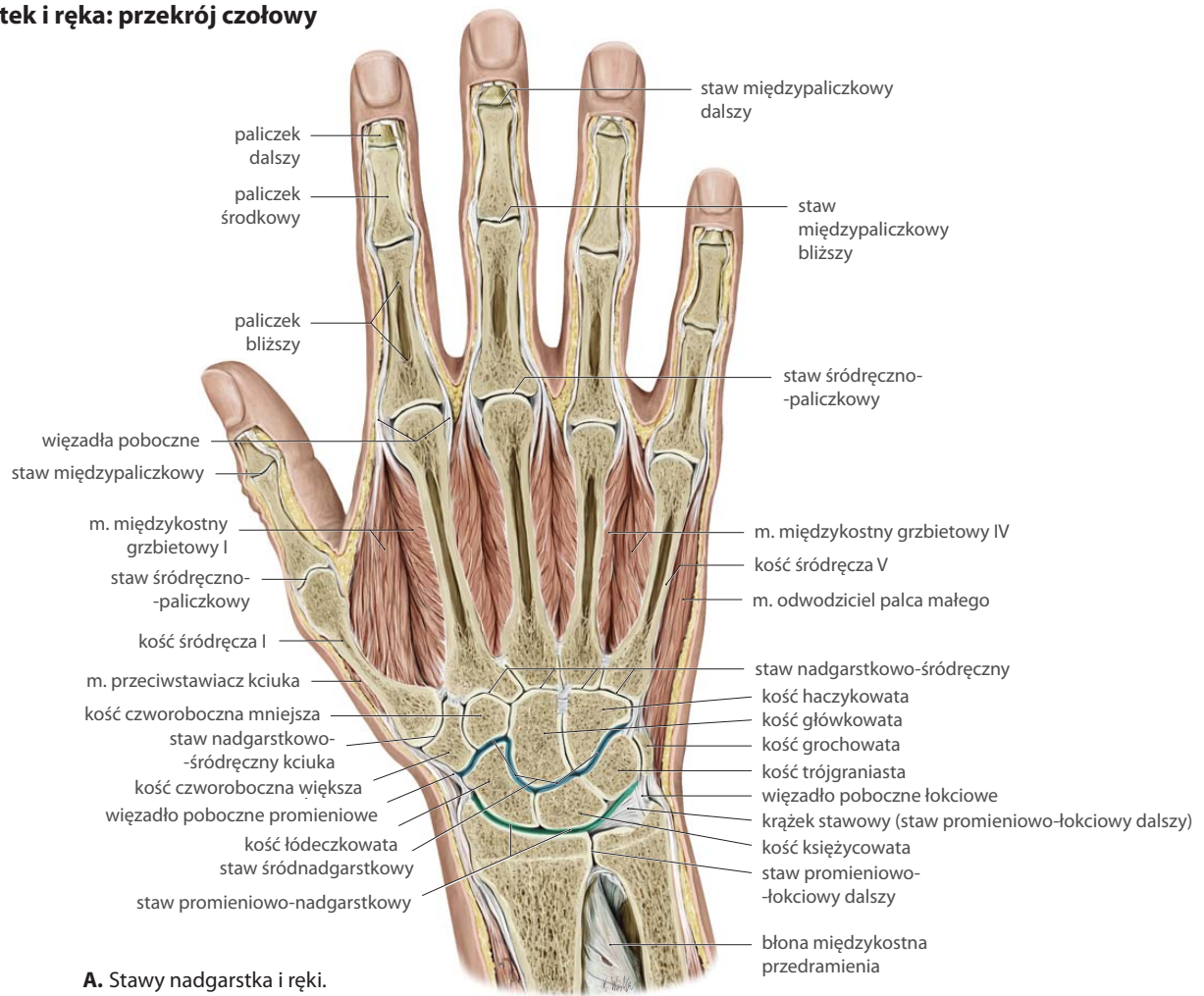
A. Stawy nadgarstka i ręki. Ręka prawa, widok od tyłu (od strony grzbietowej).

B. Staw nadgarstkowo-śródręczny kciuka. Widok od strony promieniowej. Kość śródręcza I została przesunięta nieco w kierunku dalszym w celu ukazania powierzchni stawowej kości czworobocznej większej. Dwie główne osie ruchu zostały ukazane następująco: (a) zginanie/prostowanie oraz (b) odwodzenie/przywodzenie.

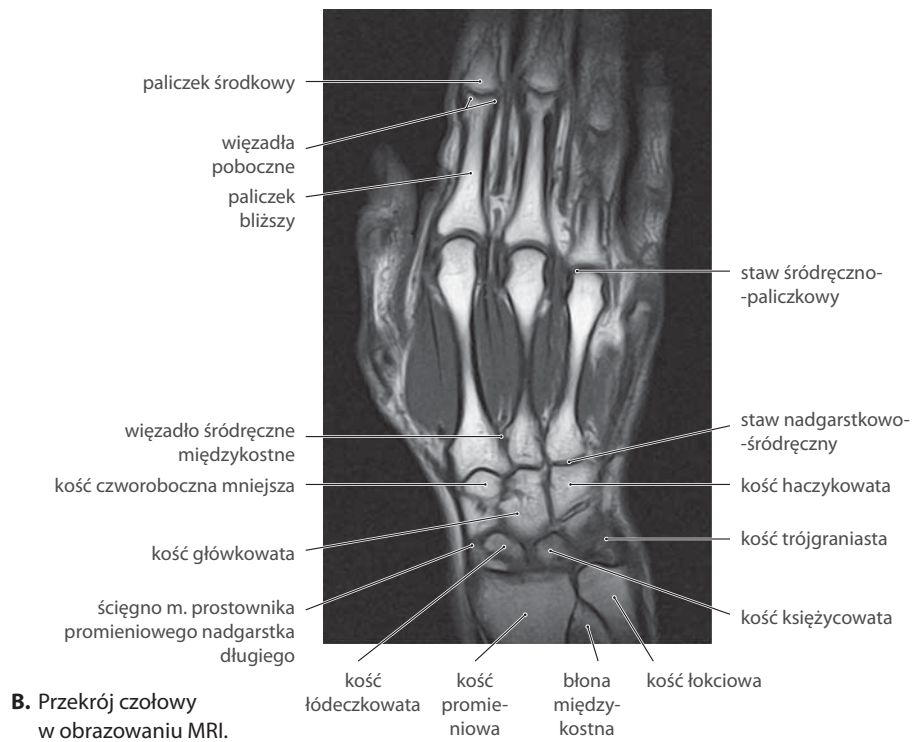
C. Zdjęcie RTG nadgarstka. Widok od strony promieniowej.

Ryc. 21.5. Nadgarstek i ręka: przekrój czołowy

Ręka prawa.



A. Stawy nadgarstka i ręki.

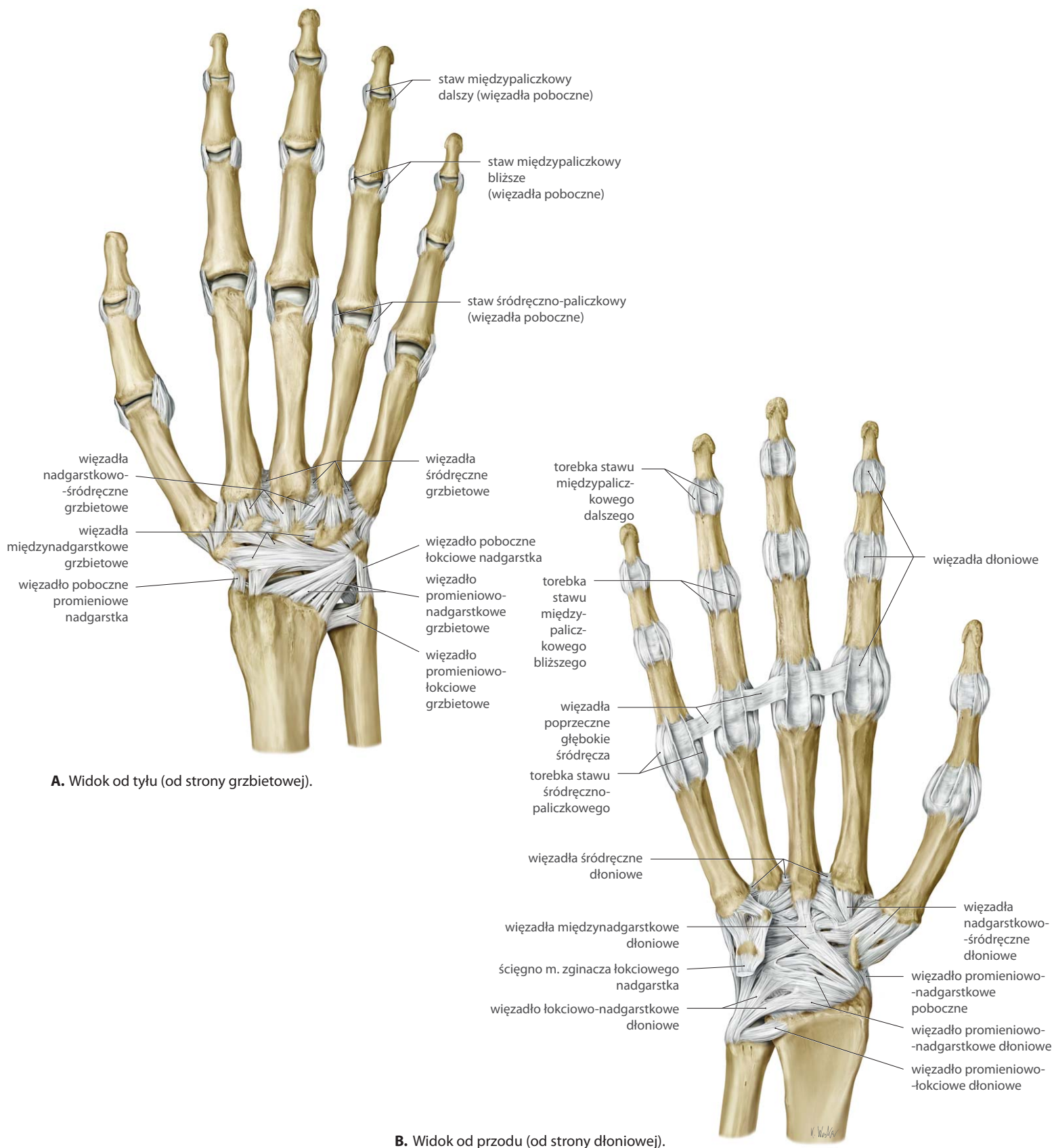


B. Przekrój czołowy w obrazowaniu MRI.

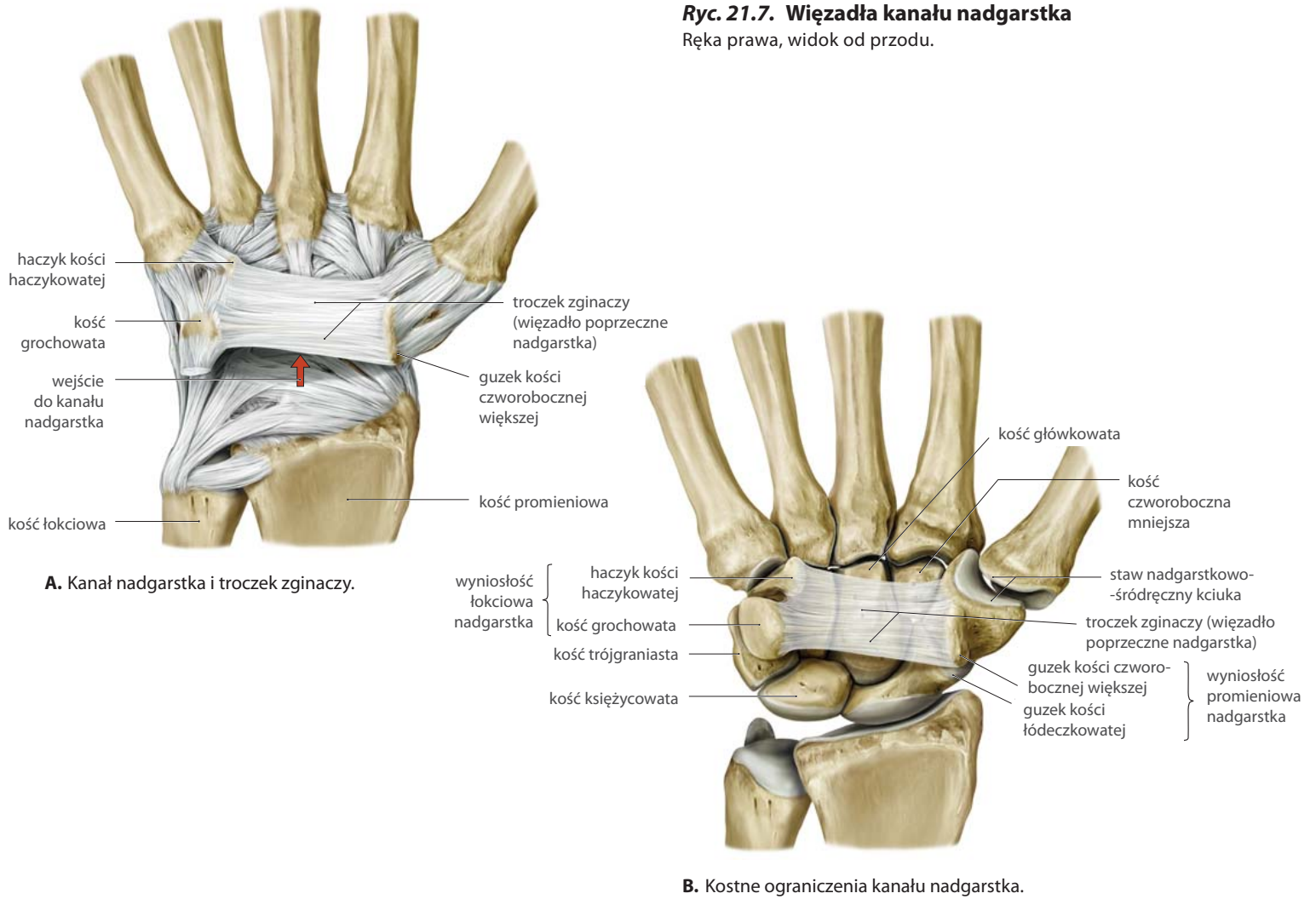
Więzadła nadgarstka i ręki

Ryc. 21.6. Więzadła ręki

Ręka prawa.



Ryc. 21.7. Wiązadła kanału nadgarstka
Ręka prawa, widok od przodu.



Ryc. 21.8. Kanał nadgarstka

Przekrój poprzeczny. Zawartość kanału nadgarstka została omówiona na s. 342. Celem zapoznania się z kanałem łokciowym i więzadłem nadgarstkowym dłoniowym zob. s. 343.

