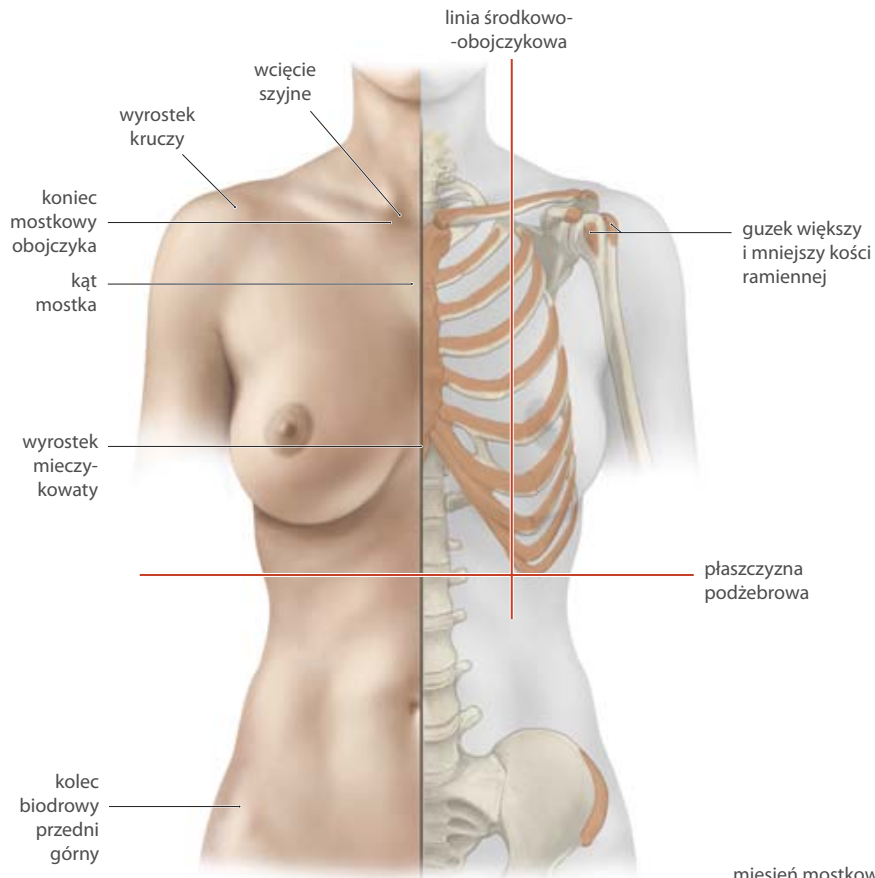


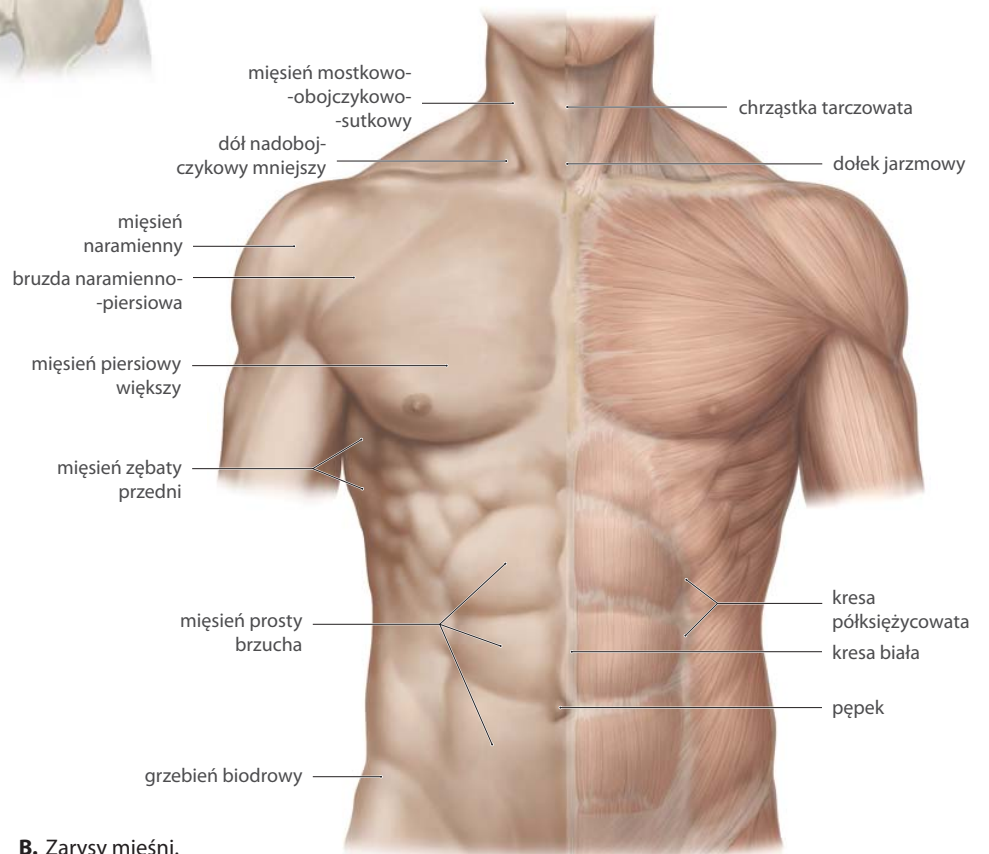
Anatomia powierzchniowa

Ryc. 9.1. Struktury na klatce piersiowej dostępne w badaniu palpacyjnym

Widok od przodu. Na s. 40–41 zaznaczono struktury na grzbiecie.



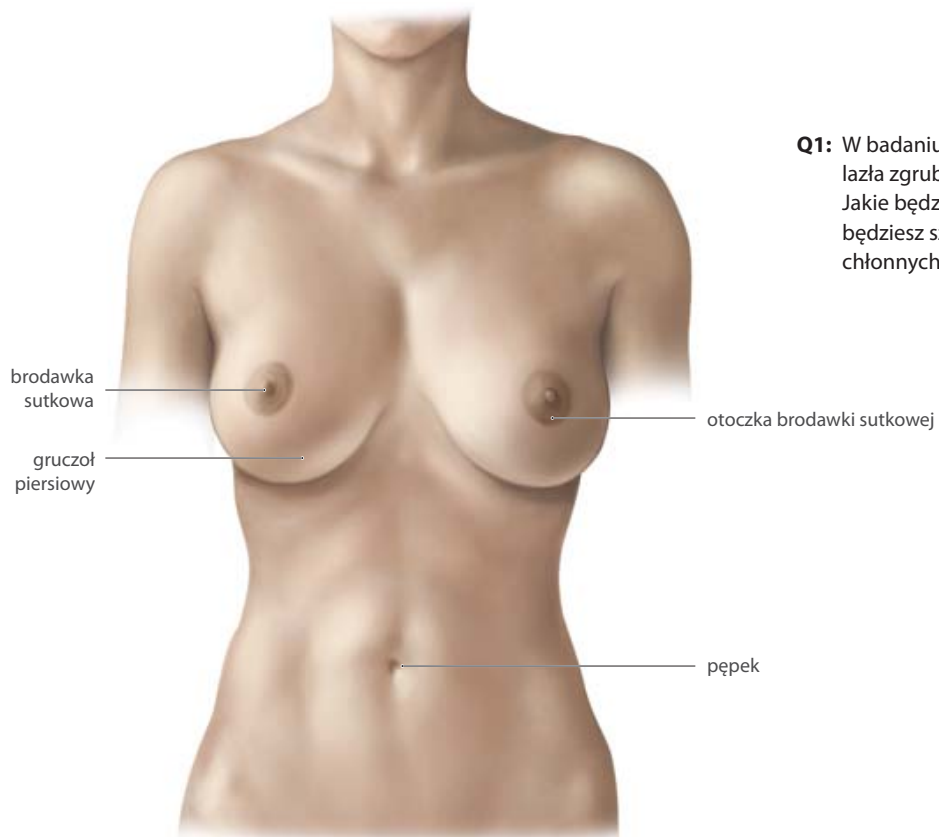
A. Struktury kostne.



B. Zarys mięśni.

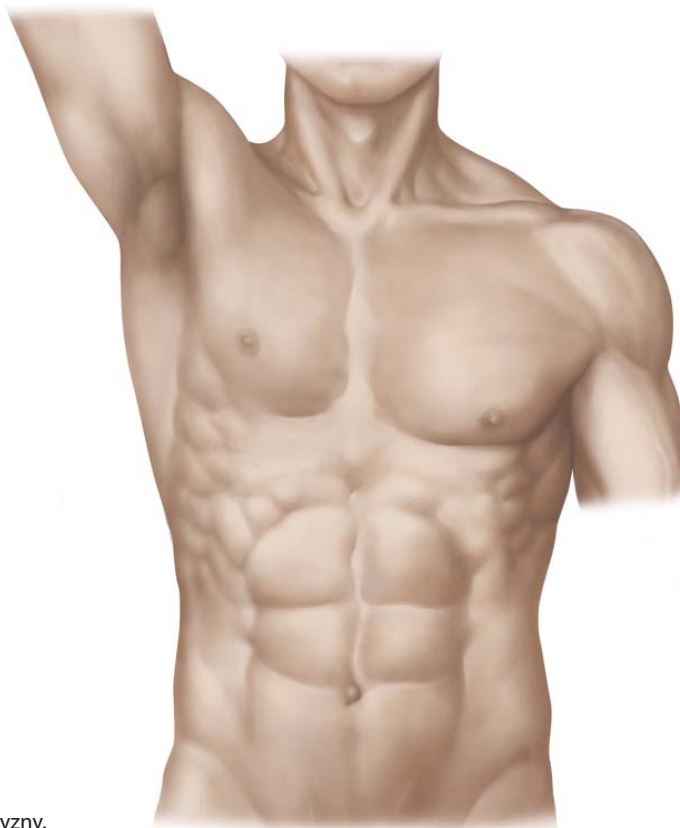
Ryc. 9.2. Anatomia powierzchniowa klatki piersiowej

Widok od przodu. Na s. 40-41 zaznaczono struktury widoczne na grzbiecie.

**A.** Klatka piersiowa kobiety.

Q2: W szpitalu czeka na Ciebie Twój pierwszy pacjent z odsłoniętą klatką piersiową. W jaki sposób zlokalizujesz miejsca osłuchiwania czterech zastawek serca?

Q1: W badaniu palpacyjnym pacjentka znalazła zgrubienie w gruczole piersiowym. Jakie będzie Twoje postępowanie? Gdzie będziesz szukać powiększonych węzłów chłonnych?

**B.** Klatka piersiowa mężczyzny.

Sprawdź odpowiedzi na s. 626.